



審核者：陳德勳	病理報告書	表單編號	SOP-1-3-4
制定者：吳迎晨		修訂版本	A
發行日期：113.1.1		頁碼	1

Pathology Report

RCAM No: 2510863	ADDC No: 253590	Pathol. No.: CO25-05024	Date: 1130729
Species: Mice	Breed: BALB/c nude	Sex: 2 Females	Age: 16 wk-old
Counselor: 廖俊旺	Owner: 陳德勳、吳迎晨、張慈萍	Pathologist: 戴廷真、廖俊旺	
Address: 40227 台中市南區興大路 145 號			
Specimen: Whole body	Died/Killed: D(0) K(2)	Fax/Tel No.: 04-22840526	

(一) 病歷：

本次為動物醫學研究中心 114 年度例行性健康監測，選取 104、105 SPF 動物房小鼠(BALB/c nude 品系)，雌鼠，各 1 隻，共 2 隻。該小鼠於 4 週齡時購自樂斯科動物中心，飼養於中興大學動物醫學研究中心 SPF 鼠房共 12 週 (表 1)。

小鼠於 2025 年 5 月 7 日試驗結束犧牲，編號 104-1 及 105-1，體重分別為 23.46 g 及 21.07 g，以 2% isoflurane 氣體麻醉後，自心臟採血犧牲，血清及糞便檢體送至長庚醫療財團法人高雄長庚紀念醫院實驗動物型態鑑定暨診斷核心實驗室進行健康監測，臟器組織送至中興大學動物疾病診斷中心進行組織病理切片製作及病理判讀。

表 1. 中興大學動物醫學研究中心送檢健康檢查小鼠之相關資料

Table 1. Information of examined mice in RCAM

檢體代碼	品種	品系	性別	健檢週齡	飼養期 ^a	飼養方式	飼養區	備註
104-1	小鼠	BALB/c nude	雌	16 週	84 日	SPF IVC	R104	
105-1	小鼠	BALB/c nude	雌	16 週	84 日	SPF cage	R105	

^a飼養期 (週)：指受檢老鼠進入動物醫學研究中心 SPF 鼠房開始飼養當日至犧牲健檢日的飼養總時間(n = 2)。

(二) 臨床病理學檢查：

2.1. 血液學：血量少，未執行。

2.2. 血清生化學：血量少，未執行。

2.3. 腸內寄生蟲：糞便壓片檢查。

2.3.1. 糞便壓片檢查：

2.3.1.1. 直接挑取少許腸內糞便輕沾載玻片加入少許水，覆以蓋玻片於光學顯微鏡下觀察是否有蟲體或蟲卵。

2.3.1.2. 結果：編號 104-1(圖 1A-C)及 105-1(圖 1D-F)小鼠糞便檢查結果均為陰性。

審核者：陳德勛	病理報告書	表單編號	SOP-1-3-4
制定者：吳迎晨		修訂版本	A
發行日期：113.1.1		頁碼	2




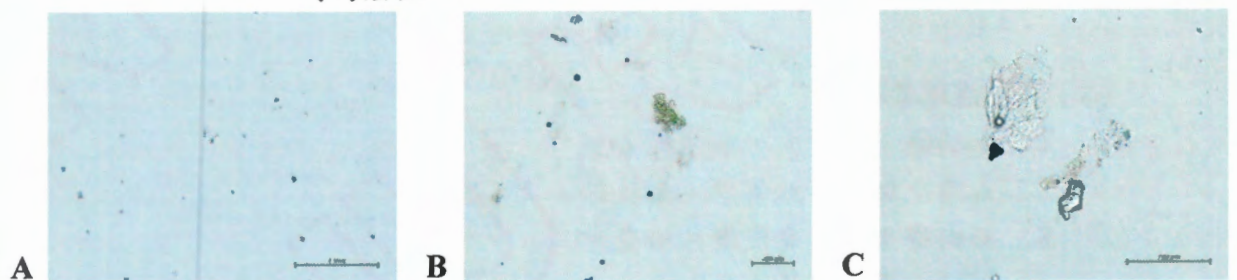
圖 1. 糞便壓片檢查。編號 104-1(A-C)及 105-1(D-F)小鼠糞便檢查結果均為陰性。

Fig. 1. Direct fecal smear examination. No enteroparasite in the feces was observed in mouse 104-1 (A-C) and 105-1 (D-F).

2.3.2. 糞便浮游法檢查：

2.3.2.1. 取糞便分別裝於試管中，加入飽和食鹽水以清潔之竹棒攪拌均勻形成懸浮液，再注入飽和食鹽水至試管口形成表面張力，靜置 30 分鐘後，以載玻片輕沾液面後迅速反轉玻片，覆以蓋玻片於光學顯微鏡下觀察蟲卵。

2.3.2.2. 結果：編號 104-1(圖 2A-C)及 105-1(圖 2D-F)小鼠糞便檢查結果均為陰性。



審核者：陳德勛	病理報告書	表單編號	SOP-1-3-4
制定者：吳迎晨		修訂版本	A
發行日期：113.1.1		頁碼	3




圖 2. 糞便飽和食鹽水浮游法檢查。編號 104-1(A-C)及 105-1(D-F)小鼠糞便檢查結果均為陰性。

Fig. 2. Saturated sodium chloride solution floating examination. No enteroparasite in the feces was noted in mouse 104-1 (A-C) and 105-1 (D-F).

2.4. 體表寄生蟲：皮毛壓片檢查。

2.4.1. 直接以刀片刮取少許皮毛輕沾載玻片加入少許水，覆以蓋玻片於光學顯微鏡下觀察是否有蟲體或蟲卵。

2.4.2. 結果：編號 104-1(圖 3A-C)及 105-1(圖 3D-F)小鼠皮膚檢查結果均為陰性。

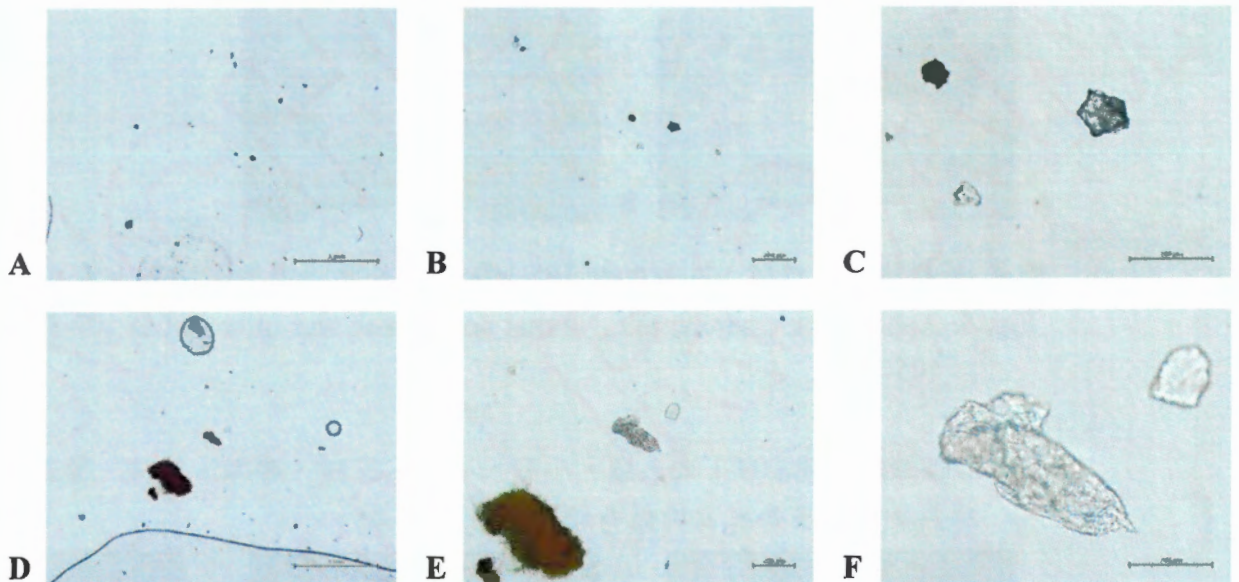


圖 3. 皮毛壓片檢查。編號 104-1(A-C)及 105-1(D-F)小鼠皮毛檢查結果均為陰性。

Fig. 3. Direct skin examination. No ectoparasite in the skin was observed in mouse 104-1 (A-C) and 105-1 (D-F).

審核者：陳德勳	病理報告書	表單編號	SOP-1-3-4
制定者：吳迎晨		修訂版本	A
發行日期：113.1.1		頁碼	4

2.5. 病原監測：

2.5.1. 委託長庚醫療財團法人高雄長庚紀念醫院實驗動物型態鑑定暨診斷核心實驗室以糞便進行 PCR 檢測及血清進行 ELISA 檢測。

2.5.2. 結果：實驗動物健康檢測報告編號 114-PD-025，檢驗結果均為陰性，病原檢測項目及結果如附錄 1, 2。

(三) 體內重要臟器重量檢查：

小鼠以 2% isoflurane 麻醉後經心臟採血後犧牲及解剖，秤腎上腺、腦、心臟、腎臟、肝臟、脾臟及卵巢等臟器重量(g) 並以最後一週之最終體重(g)，作為體內臟器重量比率(%)之計算基準。

3.1. 檢測項目及結果如表 2。體內重要臟器重量數值皆位於小鼠正常範圍質內，無明顯差異。

(四) 肉眼病理檢查：

編號 104-1 (圖 4A) 及 105-1 (圖 4B) 小鼠外觀正常，全身臟器進行肉眼病理檢查，取腎上腺、腦、心臟、腎臟、肝臟、肺臟、脾臟或卵巢等臟器拍照記錄。

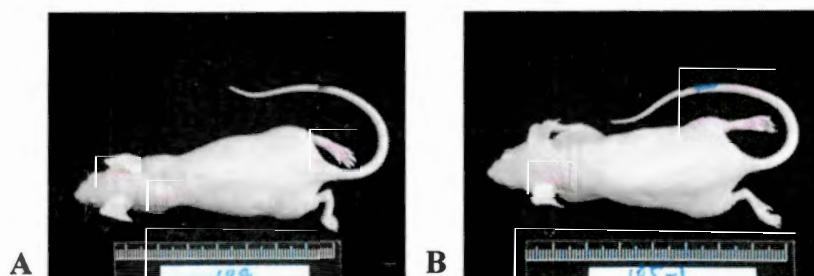
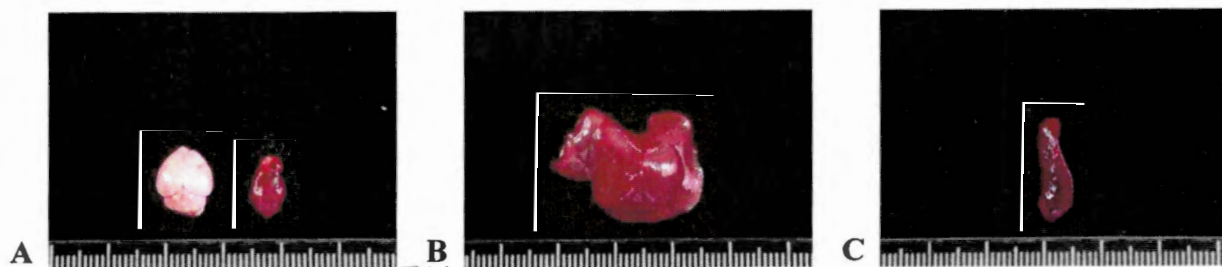

圖 4. 外觀檢查。編號 104-1(A) 及 105-1(B) 小鼠外觀檢查結果均為正常。

Fig. 4. Appearance examination. Normal appearance was observed in 104-1 (A) and 105-1 (B).

4.1. 雌性檢體代碼 104-1 之大腦、小腦、心臟、肝臟、脾臟、肺臟、腎臟、腎上腺與卵巢等重要臟器均無明顯肉眼病變(圖 5)。



審核者：陳德勛	病理報告書	表單編號	SOP-1-3-4
制定者：吳迎晨		修訂版本	A
發行日期：113.1.1		頁碼	5

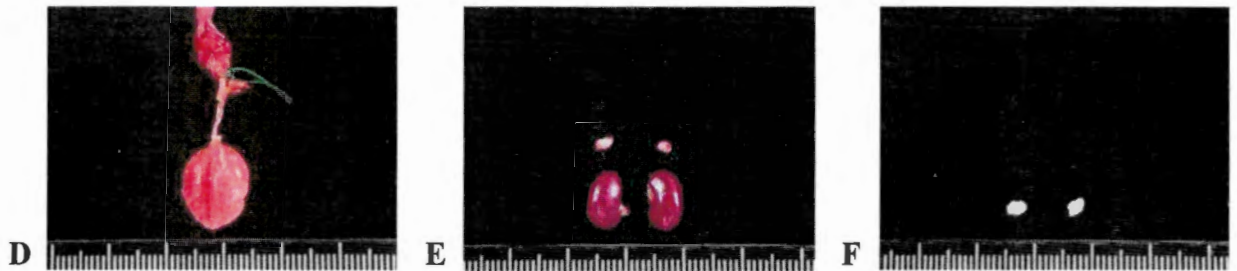

圖 5. 編號 104-1 肉眼病理檢查。大腦、小腦、心臟(A)、肝臟(B)、脾臟(C)、肺臟(D)、腎臟、腎上腺(E)與卵巢(F)等重要臟器均無明顯肉眼病變。

Fig. 5. Gross examination in 104-1 mouse. No gross lesion in the brain, heart (A), liver (B), spleen (C), lung (D), adrenal and kidney (E) and ovary (F) was observed.

4.2. 雌性檢體代碼 105-1 之大腦、小腦、心臟、肝臟、脾臟、肺臟、腎臟、腎上腺與卵巢等重要臟器均無明顯肉眼病變(圖 6)。

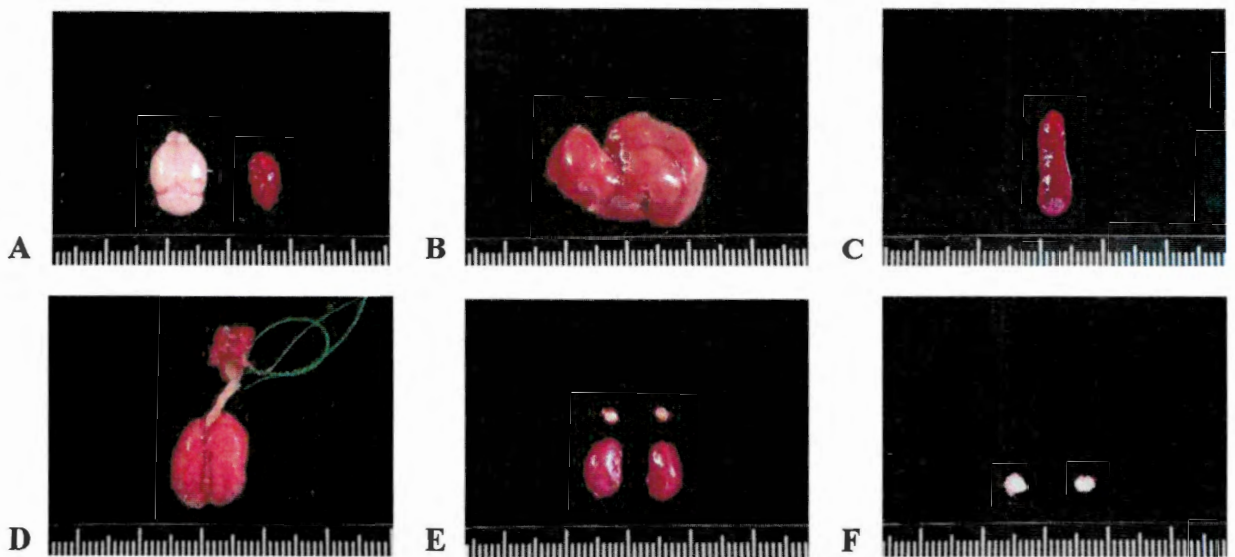


圖 6. 編號 105-1 肉眼病理檢查。大腦、小腦、心臟(A)、肝臟(B)、脾臟(C)、肺臟(D)、腎臟、腎上腺(E)與卵巢(F)等重要臟器均無明顯肉眼病變。

Fig. 6. Gross examination in 105-1 mouse. No gross lesion in the brain, heart (A), liver (B), spleen (C), lung (D), adrenal and kidney (E) and ovary (F) was observed.

審核者：陳德勛	病理報告書	表單編號	SOP-1-3-4
制定者：吳迎晨		修訂版本	A
發行日期：113.1.1		頁碼	6

(五) 組織病理檢查：

取全身臟器進行組織病理檢查，臟器浸泡於 10% 中性福馬林溶液中固定一週後，組織經粗修與石蠟包埋，以組織切片機(Leica RM 2245, Nussloch, Germany)切 3 μm 厚度之組織切片，經 Hematoxylin & Eosin (H&E) 染色後，於光學顯微鏡觀察組織病理變化。組織病理評估將病變程度分成五級：1、2、3、4 與 5 級，分別表示病變極微 (<1%)、輕度 (1-25%)、中度 (26-50%)、中度嚴重 (51-75%) 與極度嚴重 (76-100%) 等變化(Shackelford, 2002)。

5.1. 雌性檢體代碼 104-1：腎上腺、大腦、心臟、腎臟、肝臟、肺臟、脾臟、卵巢等重要臟器(圖 7)及主動脈、小腦、股骨、胸骨、骨髓、食道、眼睛、哈氏腺、小腸、大腸、淋巴結、乳腺、視神經、胰臟、甲狀腺及副甲狀腺、腦下垂體、唾液腺、坐骨神經、骨骼肌、皮膚、脊髓、胃部、舌頭、氣管、膀胱、輸卵管、子宮、陰道等臟器均無明顯組織病變(表 3-5、附錄 3)。

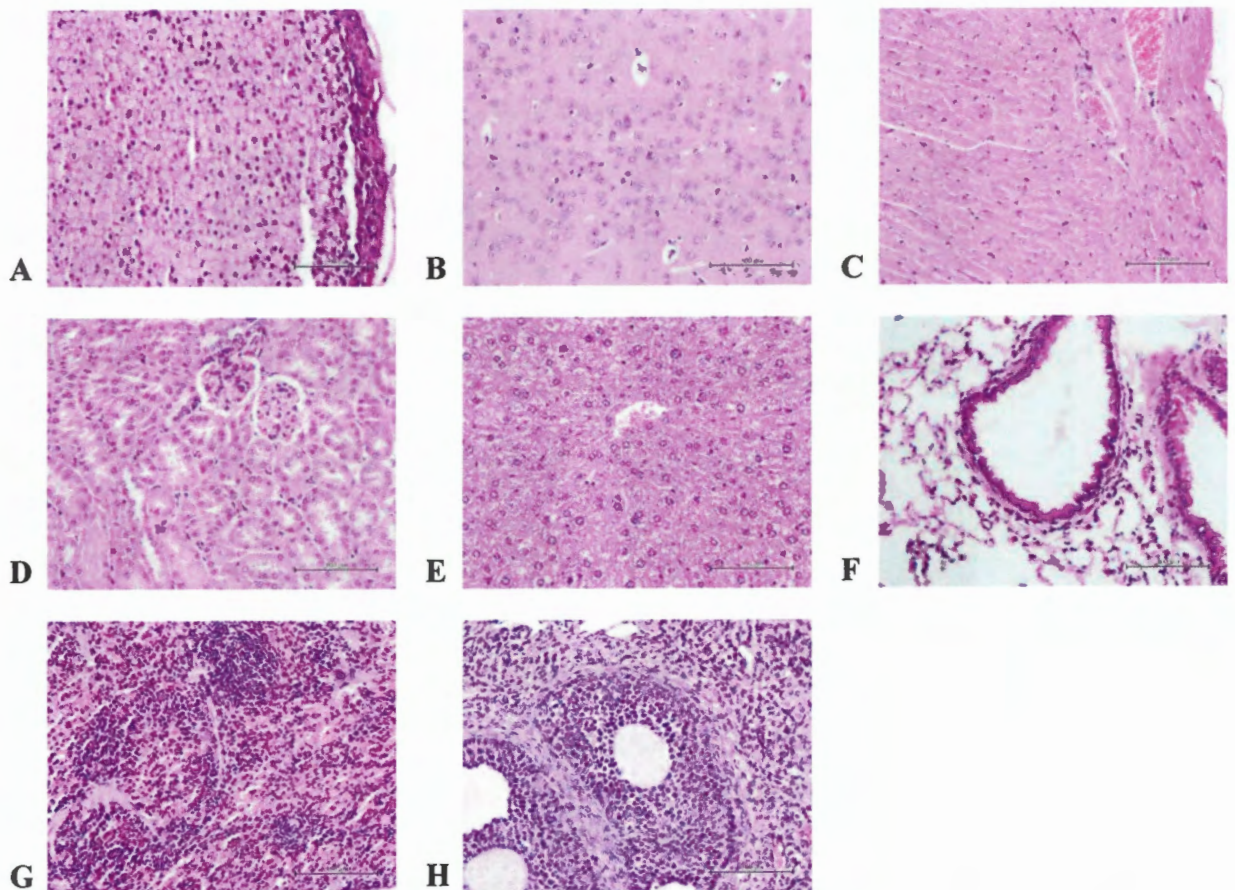


圖 7. 編號 104-1 組織病理檢查。腎上腺(A)、大腦(B)、心臟(C)、腎臟(D)、肝臟(E)、肺臟(F)、脾臟(G)、卵巢(H)等重要臟器均無明顯組織病變。H&E 染

審核者：陳德勳	病理報告書	表單編號	SOP-1-3-4
制定者：吳迎晨		修訂版本	A
發行日期：113.1.1		頁碼	7

色。400x。

Fig. 7. Histopathological examination in 104-1 mouse. No histopathological change was noted in the adrenal gland (A), brain (B), heart (C), kidney (D), liver (E), lung (F), spleen (G) and ovary (H). H&E stain. 400x.

5.2. 雌性檢體代碼 105-1：腎上腺、大腦、心臟、腎臟、肝臟、肺臟、脾臟、卵巢等重要臟器(圖 8)及主動脈、小腦、股骨、胸骨、骨髓、食道、眼睛、哈氏腺、小腸、大腸、淋巴結、乳腺、視神經、胰臟、腦下垂體、唾液腺、淋巴結、坐骨神經、骨骼肌、皮膚、脊髓、胃部、舌頭、氣管、膀胱、輸卵管、子宮、陰道等臟器均無明顯組織病變(表 3-5、附錄 3)。

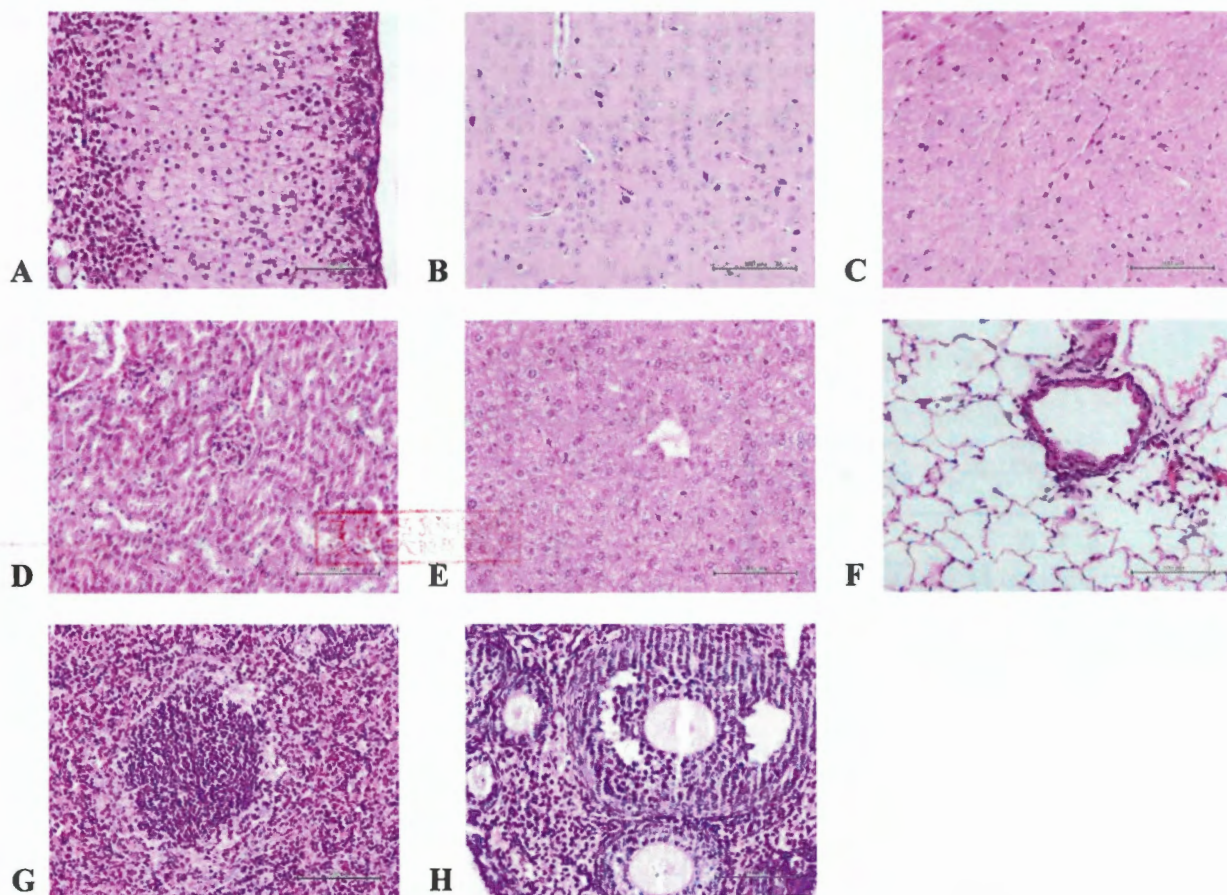


圖 8. 編號 105-1 組織病理檢查。腎上腺(A)、大腦(B)、心臟(C)、腎臟(D)、肝臟(E)、肺臟(F)、脾臟(G)、卵巢(H)等重要臟器均無明顯組織病變。H&E 染色。400x。

Fig. 8. Histopathological examination in 105-1 mouse. No histopathological change



審核者：陳德勛	病理報告書	表單編號	SOP-1-3-4
制定者：吳迎晨		修訂版本	A
發行日期：113.1.1		頁碼	8

was noted in the adrenal gland (A), brain (B), heart (C), kidney (D), liver (E), lung (F), spleen (G) and ovary (H). H&E stain. 400x.

5.3.非特異性病理判讀結果：無。

(六) 討論：

本次共檢驗 2 隻小鼠(BALB/c nude 品系)，雌鼠 2 隻，16 週齡，小鼠因血液量少，除全部血清提供檢驗重要病原外，無法同時分析血液學及血清生化學檢驗，因此本次血液學及血清生化學檢查均未執行，輔以組織病理學檢查是否有其他臟器出現異常病變。本次健康監測檢查進行腸內寄生蟲、體表寄生蟲、病原監測-PCR、ELISA、體內重要臟器重量、肉眼病理檢查及全部臟器組織病理學檢查等項目。檢查結果均為陰性及無明顯病理變化。綜合以上檢查結果，2 隻受檢 BALB/c nude 品系小鼠均未發現與病原相關之病理變化。

參考文獻：

RITA and NACAD. 2003, Revised guides for organ sampling and trimming in rats and mice – Part 1. *Exp Toxic Pathol.* 55: 91–106
 Shackelford C, Long G, Wolf J, Okerberg C, and Herbert, R. 2002. Qualitative and quantitative analysis of nonneoplastic lesions in toxicology studies. *Toxicol Pathol.* 30:

		組 長 簽 章	 日期：2025/6/23	獸 醫 師 簽 章	
---	--	------------	--	--------------	---

審核者：陳德勛	病理報告書	表單編號	SOP-1-3-4
制定者：吳迎晨		修訂版本	A
發行日期：113.1.1		頁碼	9

表 2. 小鼠臟器重量變化

Table 2. Absolute (g) and relative (%) organ weight parameters in mice

Animal code	Absolute organ weight (g)						
	Brain	Heart	Liver	Kidney	Adrenal	Spleen	Ovary
104-1	0.406	0.169	1.590	0.358	0.010	0.155	0.022
105-1	0.402	0.113	1.307	0.291	0.012	0.117	0.024

Animal code	Relative organ weight (%)						
	Brain	Heart	Liver	Kidney	Adrenal	Spleen	Ovary
104-1	1.731	0.720	6.777	1.526	0.043	0.661	0.094
105-1	1.908	0.536	6.203	1.381	0.057	0.555	0.114

Body weight (g): 104-1 (23.46 g); 105-1 (21.07 g).

審核者：陳德勳	病理報告書	表單編號	SOP-1-3-4
制定者：吳迎晨		修訂版本	A
發行日期：113.1.1		頁碼	10

表 3. 小鼠之組織病理送檢樣品及編號

Table 3. Organs of mice were submitted for histopathological examination

Group	Sample code	Submitted samples
	Female	
104R	104-1	Adrenal glands, Aorta, Brain (Middle, Cerebellum), Bone (Femur and Stern), Bone marrow (Femur and Stern), Esophagus, Eyes, Harderian glands, Heart, Small intestine (Duodenum, Jejunum, Ileum), Large intestine (Caecum, Colon, Rectum), Kidneys, Liver, Lungs, Lymph node (Cervical, Mesenteric), Mammary gland, Optic nerve, Ovaries, Oviduct, Pancreas, Pituitary, Parathyroid gland, Salivary gland (Mandibular, Sublingual lobe), Sciatic nerve, Skeletal muscle, Skin, Spinal cord (Cervical, Lumbar, Thoracic), Spleen, Stomach, Thyroid gland, Tongue, Trachea, Urinary bladder, Uterus, Vagina
105R	105-1	



審核者：陳德勳	病理報告書	表單編號	SOP-1-3-4
制定者：吳迎晨		修訂版本	A
發行日期：113.1.1		頁碼	11

表 4. 病理名詞及評估標準

Table 4. Pathological nomenclature and criteria

Observation fate:

Gross finding:

No abnormalities (NA)

Left (L); Right (R)

Bilateral (B)

Slight, +

Mild, ++

Moderate, +++

Severe, ++++

Histopathological nomenclatures:

No significant lesions (NSL)

Modification: Degeneration, Necrosis, ...

Distribution: Focal, Multifocal, Local Extensive and Diffuse

Degree: Minimal, Slight, Moderate, Moderate/Severe and Severe/High

Duration: Acute, Subchronic, and Chronic

Exudate: Serous, Fibrinous, and Purulent

¹Severity of lesions was graded according to the methods described by Shackelford et al. (2002) (*Toxicologic Pathology* 30: 93-96, 2002). Degree of lesions was graded from one to five depending on severity: 1 = minimal (< 1%); 2 = slight (1-25%); 3 = moderate (26-50%); 4 = moderate/severe (51-75%); 5 = severe/high (76-100%).

For estrus cycle of vagina:

Proestrus (P): Vaginal epithelium is thick (8-12 layers), cornified epithelium begins to develop, superficial layers show mucous change.

Estrus (E): The vaginal epithelium is formed by 6-10 layers, of which 3-5 superficial layers are cornified.

Metestrus (M): The cornified cell layers become detached and partly fill the vaginal lumen.

Diestrus (D): The epithelium is thin, but the number of cell layers increases again up to 10; there are numerous leukocytes.



審核者：陳德勛	病理報告書	表單編號	SOP-1-3-4
制定者：吳迎晨		修訂版本	A
發行日期：113.1.1		頁碼	12

表 5. 114 年度健康監測 BALB/c nude 小鼠之組織病理綜合評估

Table 5. Summary of pathological incidence for 114-health monitoring in BALB/c nude mice

Organ	Histopathological finding	Group	
		104-1	105-1
Adrenal gland		-	-
Aorta		N	N
Brain			
Middle		-	-
Cerebellum		-	-
Stem		-	-
Bone		-	-
Bone marrow		-	-
Cervix		-	-
Esophagus		-	-
Eyes		-	-
Harderian gland		-	-
Heart		-	-
Intestine, small			
Duodenum		-	-
Jejunum		-	-
Ileum		-	-
Intestine, large			
Caecum		-	-
Colon		-	-
Rectum		-	-
Kidney		-	-
Liver		-	-
Lung		-	-
Lymph node			
Cervical		-	-
Mesenteric		-	-
Mammary gland		-	-
Optic nerve		-	-
Ovary		-	-
Oviduct		-	-
Pancreas		-	-
Pituitary		N	N
Parathyroid gland		N	N
Salivary gland			
Mandibular lobe		-	-
Sublingual lobe		-	-

審核者：陳德勛	病理報告書	表單編號	SOP-1-3-4
制定者：吳迎晨		修訂版本	A
發行日期：113.1.1		頁碼	13

Organ	Histopathological finding	Group	
		104-1	105-1
Sciatic nerve		-	-
Skeletal muscle		-	-
Skin		-	-
Spinal cord			
Cervical		-	-
Lumbar		-	-
Thoracic		-	-
Spleen		-	-
Stomach		-	-
Thymus		N	N
Thyroid gland		-	N
Tongue		-	-
Trachea		-	-
Urinary bladder		-	-
Uterus		-	-
Vagina		-	-

- No effect.

¹ Degree of lesions was graded from one to five depending on severity: 1 = minimal (< 1%); 2 = slight (1-25%); 3 = moderate (26-50%); 4 = moderate/severe (51-75%); 5 = severe/high (76-100%).

² Incidence: Affected mice /Total examined mice (n = 1).



審核者：陳德勳	病理報告書	表單編號	SOP-1-3-4
制定者：吳迎晨		修訂版本	A
發行日期：113.1.1		頁碼	14

附錄 1. 病原監測-PCR(報告編號 114-PD-025)

Appendix 1. Results of pathogen detection in PCR method

文件名稱	實驗動物健康檢測報告	制訂發行單位	實驗動物型態鑑定 暨診斷核心實驗室	版次	A1.3
文件編號	8S110-PD-QOP03.02A1.3	最新修訂日期	2016/05/26	頁次	3 / 3



實驗動物健康檢測報告

PCR 檢測結果

檢體編號	BALB/c nude : 104 , 105		
	檢測項目	結果	備註
	<i>Clostridium piliforme</i>	0	
	<i>Entamoeba spp.</i>	0	
	<i>Helicobacter spp.</i>	0	
	<i>Pinworm - Aspicularis tetraptera</i>	0	
	<i>Pinworm - Syphacia spp.</i>	0	

檢測人員：陳了憲
2025.06.16
陳了憲 2025.6.16

報告簽署人：

連韋雄
2025.6.16

檢測說明：

1. 檢測檢體為 Trachea or Feces。
2. 結果：病原核酸陽性之檢體數/總檢體數；陰性則：表示未檢測出此病原之核酸物質；非陰性檢體編號標記於備註欄。
3. 檢測報告僅對送檢樣品有效。

長庚醫務財團法人高雄長庚紀念醫院
實驗動物型態鑑定暨診斷核心實驗室
地址：高雄市鳥松區大埤路 123 號
電話：07-7317123 # 6405
Mail: kcgmh8s110@gmail.com



審核者：陳德勳	病理報告書	表單編號	SOP-1-3-4
制定者：吳迎晨		修訂版本	A
發行日期：113.1.1		頁碼	15

附錄 2.病原監測-ELISA(報告編號 114-PD-025)

Appendix 2. Results of pathogen detection in ELISA test

文件名稱	實驗動物健康檢測報告	制訂發行單位	實驗動物型態鑑定 暨診斷核心實驗室	版次	A1.3
文件編號	KS110-PD-QOP03.02A1.3	最新修訂日期	2016/05/26	頁次	2 / 3



實驗動物健康檢測報告

ELISA 檢測結果

檢體編號	BALB/c nude : 104 , 105		
	檢測項目	結果	備註
	Pneumonia virus of mice (PVM)	0	
	Hantan virus	0	
	Sendai virus	0	
	Lymphocytic choriomeningitis virus(LCMV)	0	
	Reovirus 3 (Reo 3)	0	
	Theiler's murine encephalomyelitis virus (TMEV, GD VII)	0	
	Mouse hepatitis virus (MHV)	0	
	Murine norovirus (MNV)	0	
	Mycoplasma pulmonis	0	
	Clostridium piliforme	0	

檢測人員：管日辰 2025.06.16
 李金茂 2025.6.16

報告簽署人：

連真雄
2025.6.16

檢測說明：

1. 檢測檢體：血清。
2. 檢測方法：Xpress Life Science Products ELISA kit。
3. 結果：陽性檢體數/檢測檢體數；備註：呈陽性檢體之編號。
4. 檢測報告僅對送檢樣品有效。

長庚醫療財團法人高雄長庚紀念醫院
 實驗動物型態鑑定暨診斷核心實驗室
 地址：高雄市鳥松區大埤路 123 號
 電話：07-7317123 # 6405
 Mail: kcmh@s110@gmail.com



審核者：陳德勛	病理報告書	表單編號	SOP-1-3-4
制定者：吳迎晨		修訂版本	A
發行日期：113.1.1		頁碼	16

附錄 3. BALB/c nude 個別雌鼠之組織病理變化

Appendix 3. Pathology – individual micro findings of female BALB/c nude mice

Organ	Histopathological finding	Animal code									
		Female									
		104-1	105-1	/	/	/	/	/	/	/	/
Adrenal gland		-	-	/	/	/	/	/	/	/	
Aorta		-	-	/	/	/	/	/	/	/	
Brain		-	-	/	/	/	/	/	/	/	
Middle		-	-	/	/	/	/	/	/	/	
Cerebellum		-	-	/	/	/	/	/	/	/	
Stem		-	-	/	/	/	/	/	/	/	
Bone		-	-	/	/	/	/	/	/	/	
Bone marrow		-	-	/	/	/	/	/	/	/	
Cervix		-	-	/	/	/	/	/	/	/	
Esophagus		-	-	/	/	/	/	/	/	/	
Eyes		-	-	/	/	/	/	/	/	/	
Harderian gland		-	-	/	/	/	/	/	/	/	
Heart		-	-	/	/	/	/	/	/	/	
Intestine, small		-	-	/	/	/	/	/	/	/	
Duodenum		-	-	/	/	/	/	/	/	/	
Jejunum		-	-	/	/	/	/	/	/	/	
Ileum		-	-	/	/	/	/	/	/	/	
Intestine, large		-	-	/	/	/	/	/	/	/	
Caecum		-	-	/	/	/	/	/	/	/	
Colon		-	-	/	/	/	/	/	/	/	
Rectum		-	-	/	/	/	/	/	/	/	
Kidney		-	-	/	/	/	/	/	/	/	
Liver		-	-	/	/	/	/	/	/	/	
Lung		-	-	/	/	/	/	/	/	/	
Lymph node		-	-	/	/	/	/	/	/	/	
Cervical		-	-	/	/	/	/	/	/	/	
Mesenteric		-	-	/	/	/	/	/	/	/	
Mammary gland		-	-	/	/	/	/	/	/	/	
Optic nerve		-	-	/	/	/	/	/	/	/	
Ovary		-	-	/	/	/	/	/	/	/	
Oviduct		-	-	/	/	/	/	/	/	/	
Pancreas		-	-	/	/	/	/	/	/	/	
Pituitary		N	N	/	/	/	/	/	/	/	
Parathyroid gland		N	N	/	/	/	/	/	/	/	
Salivary gland		-	-	/	/	/	/	/	/	/	
Mandibular lobe		-	-	/	/	/	/	/	/	/	
Parotid lobe		-	-	/	/	/	/	/	/	/	
Sublingual lobe		-	-	/	/	/	/	/	/	/	



審核者：陳德勛	病理報告書	表單編號	SOP-1-3-4
制定者：吳迎晨		修訂版本	A
發行日期：113.1.1		頁碼	17

Organ	Histopathological finding	Animal code									
		Female									
		104-1	105-1								
Sciatic nerve		-	-	/	/	/	/	/	/	/	/
Skeletal muscle		-	-	/	/	/	/	/	/	/	/
Skin		-	-	/	/	/	/	/	/	/	/
Spinal cord		-	-	/	/	/	/	/	/	/	/
Cervical		-	-	/	/	/	/	/	/	/	/
Lumbar		-	-	/	/	/	/	/	/	/	/
Thoracic		-	-	/	/	/	/	/	/	/	/
Spleen		-	-	/	/	/	/	/	/	/	/
Stomach		-	-	/	/	/	/	/	/	/	/
Thymus		-	-	/	/	/	/	/	/	/	/
Thyroid gland		-	N	/	/	/	/	/	/	/	/
Tongue		-	-	/	/	/	/	/	/	/	/
Trachea		-	-	/	/	/	/	/	/	/	/
Urinary bladder		-	-	/	/	/	/	/	/	/	/
Uterus		-	-	/	/	/	/	/	/	/	/
Vagina		-	-	/	/	/	/	/	/	/	/
	Estrus cycle	E	P	/	/	/	/	/	/	/	/

:- No significant lesions. N: no tissue available.

¹: Degree of lesions was graded from one to five depending on severity: 1 = minimal (< 1%); 2 = slight (1-25%); 3 = moderate (26-50%); 4 = moderate/severe (51-75%); 5 = severe/high (76-100%).

For estrus cycle of vagina:

Proestrus (P): Vaginal epithelium is thick (8-12 layers), cornified epithelium begins to develop, superficial layers show mucous change.

Estrus (E): The vaginal epithelium is formed by 6-10 layers, of which 3-5 superficial layers are cornified.

Metestrus (M): The cornified cell layers become detached and partly fill the vaginal lumen.

Diestrus (D): The epithelium is thin, but the number of cell layers increases again up to 10; there are numerous leukocytes.