



審核者：陳德勳	病理報告書	表單編號	SOP-1-3-4
制定者：吳迎晨		修訂版本	A
發行日期：113.1.1		頁碼	1

Pathology Report

RCAM No: 2415002	ADDC No: 245357	Pathol. No.: CO24-07073	Date: 1130729
Species: Rat	Breed: SD	Sex: 1 F+1 M	Age: 2 Months
Counselor: 廖俊旺	Owner: 陳德勳	Pathologist: 吳迎晨、張慧萍、戴延真	
Address: 40227 台中市南區興大路 145 號			
Specimen: Whole body	Died/Killed: D(0) K(2)	Fax/Tel No.: 04-22840526	

(一) 病歷：

本次為動物醫學研究中心 113 年度例行性健康監測，大鼠 (SD 品系)，雌雄鼠各 1 隻，於 5 週齡時購自樂斯科動物中心，飼養於中興大學動物醫學研究中心 SPF 鼠房 11 週。

於試驗結束 (2024 年 7 月 29 日)，以 2% isoflurane 氣體麻醉後，大鼠自腹部大動脈放血犧牲。部分血清及糞便檢體送至國家實驗動物中心進行健康監測，臟器組織送至中興大學動物疾病診斷中心進行病理切片製作及病理學判讀。

表 1. 中興大學動物醫學研究中心送檢健康檢查大鼠之相關資料

Table 1. Information of examined rats in RCAM

檢體代碼	品種	品系	性別	健檢週齡	飼養期 ^a	飼養方式	飼養區	備註
Male	大鼠	SD	雄	16 週	75 日	懸吊籠 (SPF) 及 IVC	R107&R 105	CO24-07 073
Female	大鼠	SD	雌	16 週	75 日	懸吊籠 (SPF) 及 IVC	R107&R 105	CO24-07 073

^a 飼養期 (週)：指受檢老鼠進入動物醫學研究中心 SPF 鼠房開始飼養當日至犧牲健檢日的飼養總時間。(n=2)

(二) 臨床病理學檢查：

2.1. 血液學：

檢測血液相包括：白血球數(white blood cell count, WBC)、紅血球數(red blood cell count, RBC)、血球容積比(hematocrit, Hct)、平均紅血球體積(mean corpuscular volume, MCV)、平均血紅素(mean corpuscular hemoglobin, MCH)、



審核者：陳德勳	病理報告書	表單編號	SOP-1-3-4
制定者：吳迎晨		修訂版本	A
發行日期：113.1.1		頁碼	2

平均血紅素濃度(mean corpuscular hemoglobin concentration, MCHC)、血紅素(hemoglobin, Hgb)及血小板(platelet)等項目。白血球分類(differential leukocyte count)計算白血球中，淋巴球、嗜中性球、單核球、嗜酸性球及嗜鹼性球等百分率(%)。血液凝固試驗包括纖維蛋白原(fibrinogen, Fbg)時間(s)及含量(mg/dL)、前凝血酵素時間(prothrombin time, PT)及活化部份前凝血酵素原時間(activated partial thromboplastin time, APTT)等，以上檢驗委託聯明醫事檢驗所(台中市)進行檢測。

2.1.1. 檢測項目及結果如表 2。檢驗數值皆位於大鼠正常範圍質內，無顯著異常。僅雌鼠因採血操作不當檢體凝固，無法檢出血液凝固試驗。

2.2. 血清生化學：

檢測項目包括：天門冬胺酸胺基轉胺酶(aspartate aminotransferase, AST)、丙胺酸胺基轉胺酶(alanine aminotransferase, ALT)、鹼性磷酸酶(alkaline phosphatase, ALP)、尿素氮(blood urea nitrogen, BUN)、肌酐酸(creatinine)、葡萄糖(glucose)、澱粉酶(amylase)、肌酸激酶(creatine kinase, CK)、乳酸脫氫酶(lactate dehydrogenase, LDH)、總膽紅素(total bilirubin, TB)、麩胺基轉胺酶(γ -glutamyltranspeptidase, GGT)、尿酸(uric acid, UA)、總蛋白質(total protein, TP)、白蛋白(albumin)、球蛋白(globulin)、三酸甘油脂(triglyceride, TG)、膽固醇(cholesterol)、高密度膽固醇(high-density lipoprotein- cholesterol, HDL-C)、鈣離子(calcium, Ca^{2+})、氯離子(chloride, Cl^{-})、鉀離子(potassium, K^{+})、鎂離子(magnesium, Mg^{2+})、鈉離子(sodium, Na^{+})及磷酸根離子(inorganic phosphates)等離子濃度，以上檢驗委託聯明醫事檢驗所(台中市)進行檢測。

2.2.1. 檢測項目及結果如表 3。檢驗數值皆位於大鼠正常範圍質內，無顯著異常。

2.3. 腸內寄生蟲：未進行糞便壓片檢查。

2.4. 體表寄生蟲：未進行皮毛壓片檢查。

2.5. 病原監測：委託國家實驗動物中心以糞便進行 PCR 檢測及血清進行 ELISA 檢測(編號 113-10445)，均為陰性，檢測項目及結果如附錄 2-4。

(三) 體內重要臟器重量檢查：

審核者：陳德勳	病理報告書	表單編號	SOP-1-3-4
制定者：吳迎晨		修訂版本	A
發行日期：113.1.1		頁碼	3

大鼠以2% isoflurane麻醉後經腹部動脈放血後犧牲及解剖，秤腎上腺、腦、心臟、腎臟、肝臟、脾臟、胸腺、睪丸及卵巢等臟器重量(g) 並以最後一週之最終體重(g)，作為體內臟器重量比率(%)之計算基準。

3.1. 檢測項目及結果如表 4。體內重要臟器檢驗數值皆位於大鼠正常範圍質內，無顯著異常。

(四) 肉眼病理檢查：

觀察全身臟器進行肉眼病理檢查，取腎上腺、腦、心臟、腎臟、肝臟、肺臟、脾臟、胸腺、睪丸或卵巢等臟器拍照記錄。

4.1. 雄性 (檢體代碼 113M01M) 之大腦 (圖 1)、小腦 (圖 1)、心臟 (圖 1)、肝臟 (圖 2)、脾臟 (圖 3)、胸腺 (圖 3)、肺臟 (圖 4)、腎臟 (圖 5)、腎上腺 (圖 5) 與睪丸 (圖 6) 等重要臟器均無明顯肉眼病變。

4.2. 雌性 (檢體代碼 113M11F) 之大腦 (圖 7)、小腦 (圖 7)、心臟 (圖 7)、肝臟 (圖 8)、脾臟 (圖 9)、胸腺 (圖 9)、肺臟 (圖 10)、腎臟 (圖 11)、腎上腺 (圖 11) 與卵巢 (圖 12) 等重要臟器均無明顯肉眼病變。

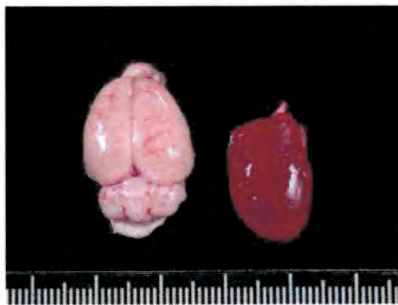

圖 1

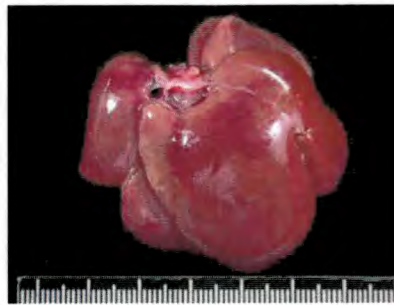

圖 2

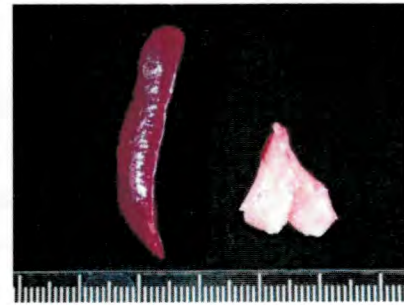

圖 3

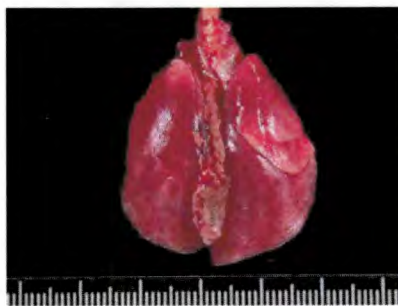

圖 4

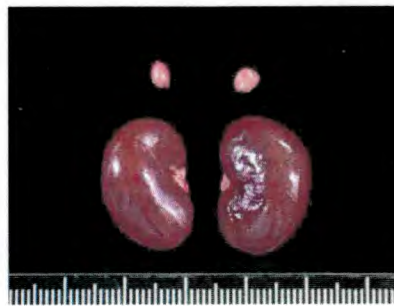

圖 5

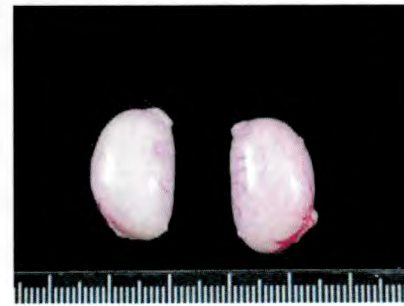

圖 6

審核者：陳德勳	病理報告書	表單編號	SOP-1-3-4
制定者：吳迎晨		修訂版本	A
發行日期：113.1.1		頁碼	4

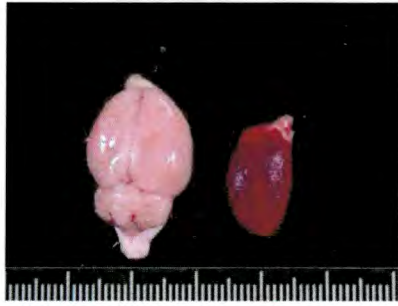

圖 7

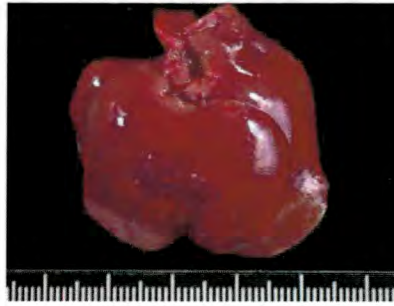

圖 8

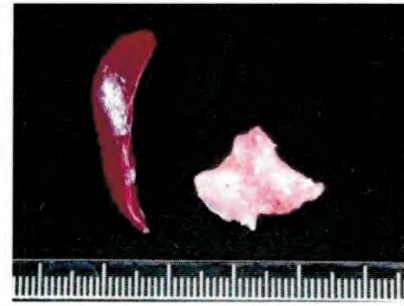

圖 9

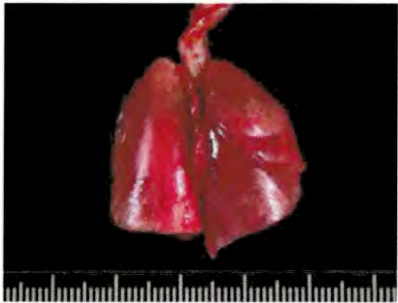

圖 10

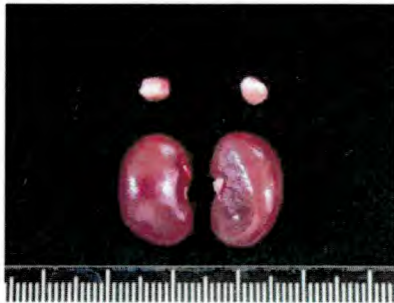

圖 11

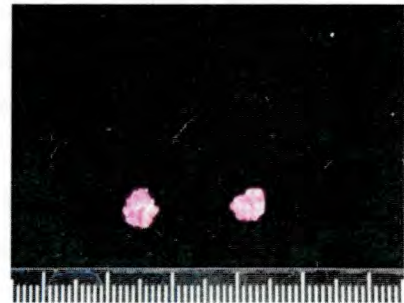


圖 12

(五) 組織病理檢查：

取全身臟器進行組織病理檢查，臟器浸泡於 10% 中性福馬林溶液中固定一週後，組織經粗修與石蠟包埋，以組織切片機(Leica RM 2245, Nussloch, Germany) 切 3 μm 厚度之組織切片，經 Hematoxylin & Eosin (H&E) 染色後，於光學顯微鏡觀察組織病理變化。組織病理評估將病變程度分成五級：1、2、3、4 與 5 級，分別表示病變極微 (< 1%)、輕度 (1-25%)、中度 (26-50%)、中度嚴重 (51-75%) 與極度嚴重 (76-100%) 等變化(Shackelford, 2002)。

5.1. 雄性 (檢體代碼 113M01M)：腎上腺 (圖 13)、大腦 (圖 14)、心臟 (圖 15)、腎臟 (圖 16)、肝臟 (圖 17)、肺臟 (圖 18)、脾臟 (圖 19)、胸腺 (圖 20)、睪丸 (圖 21) 等重要臟器及主動脈、小腦、股骨、胸骨、骨髓、食道、眼睛、哈氏腺、小腸、大腸、淋巴結、乳腺、視神經、胰臟、甲狀腺及副甲狀腺、腦下垂體、唾液腺、坐骨神經、骨骼肌、副睪、前列腺、儲精囊、皮膚、脊髓、胃部、胸腺、舌頭、氣管、膀胱等臟器均無明顯組織病變(表 5-7、附錄 1)。

5.2. 雌性 (檢體代碼 113M11F)：腎上腺 (圖 22)、大腦 (圖 23)、心臟 (圖 24)、腎臟 (圖 25)、肝臟 (圖 26)、肺臟 (圖 27)、脾臟 (圖 28)、胸腺 (圖 29)、卵巢 (圖 30) 等重要臟器及主動脈、小腦、股骨、胸骨、骨髓、食道、眼睛、

審核者：陳德勳	病理報告書	表單編號	SOP-1-3-4
制定者：吳迎晨		修訂版本	A
發行日期：113.1.1		頁碼	5

哈氏腺、小腸、大腸、淋巴結、乳腺、視神經、胰臟、腦下垂體、唾液腺、淋巴結、坐骨神經、骨骼肌、皮膚、脊髓、胃部、舌頭、氣管、膀胱、輸卵管、子宮、陰道等臟器均無明顯組織病變(表 5-7、附錄 1)。

5.3. 非特异性病理判讀結果：

5.3.1. 腎臟：局部單核炎症細胞浸潤 (focal mononuclear cell infiltration)

雄鼠腎臟間質出現局部、極微、單核炎症細胞浸潤(圖 31)，雄鼠發生率為 1/1 (表 7；附錄 1)。

5.3.2. 腎臟：多發局部腎小管再生 (multifocal tubular regeneration)

雄鼠腎臟出現多發局部、輕微、腎小管再生(圖 31)，雄鼠發生率為 1/1 (表 7；附錄 1)。

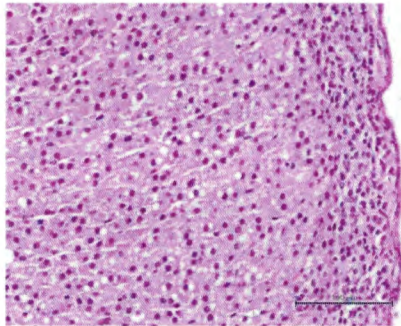


圖 13 400X

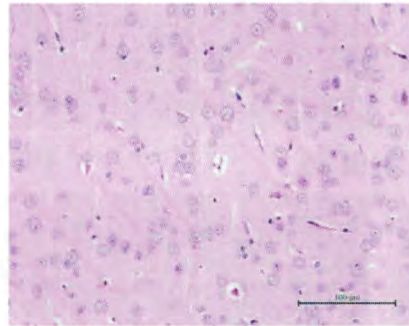


圖 14 400X

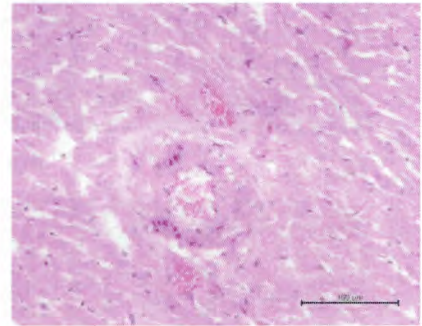


圖 15 400X

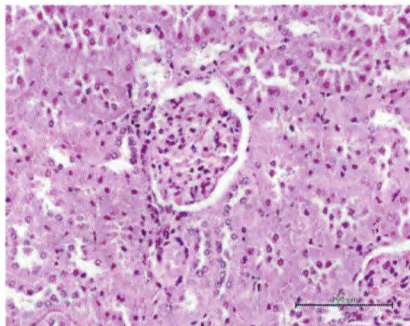


圖 16 400X

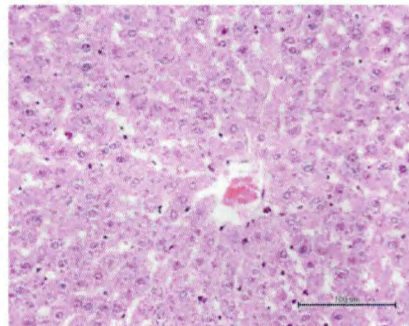


圖 17 400X

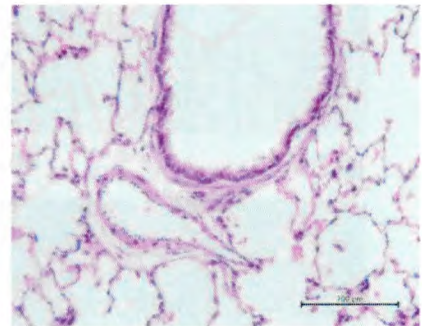


圖 18 400X

審核者：陳德勛	病理報告書	表單編號	SOP-1-3-4
制定者：吳迎晨		修訂版本	A
發行日期：113.1.1		頁碼	6

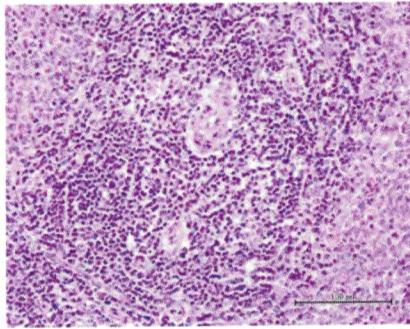


圖 19 400X

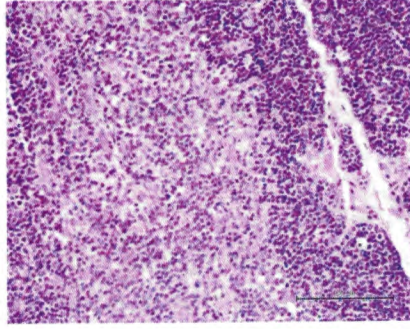


圖 20 400X

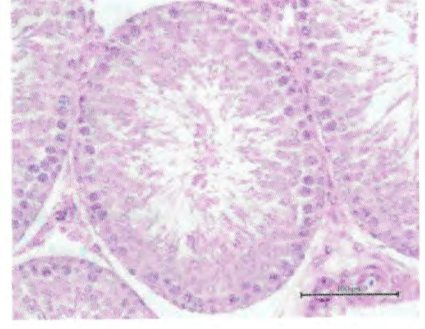


圖 21 400X

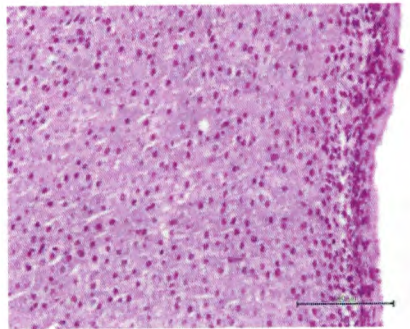


圖 22 400X

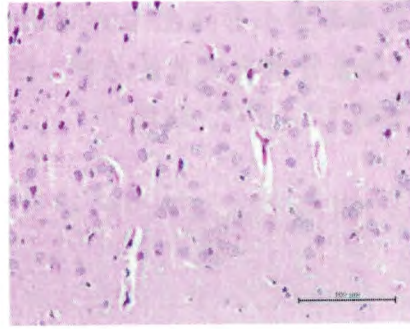


圖 23 400X

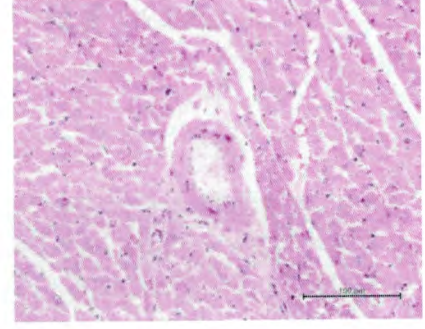


圖 24 400X

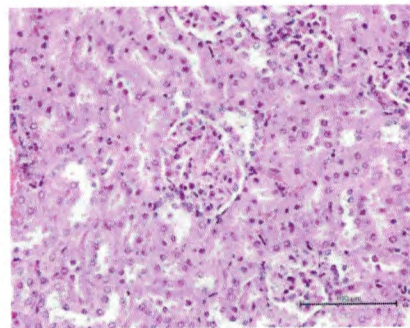


圖 25 400X

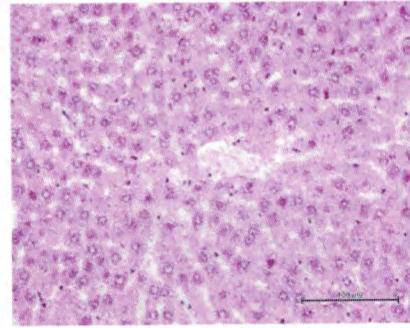


圖 26 400X

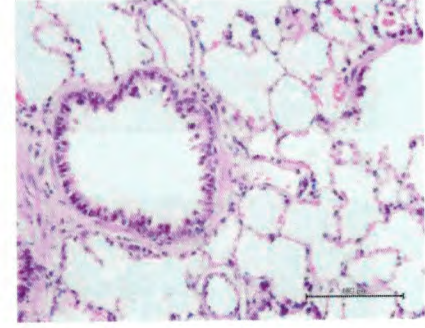


圖 27 400X

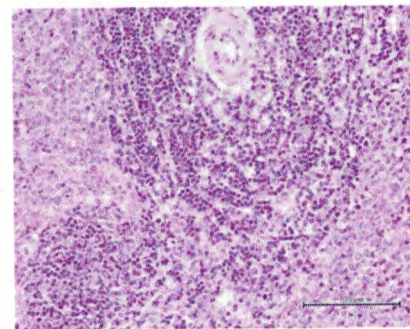


圖 28 400X

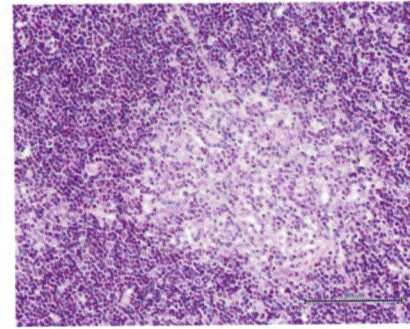


圖 29 400X

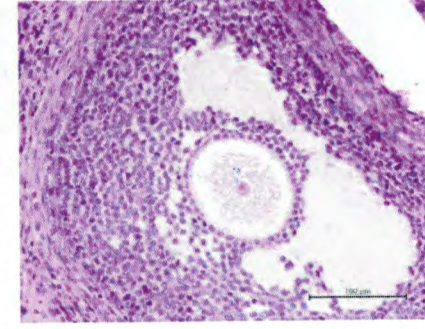


圖 30 400X



審核者：陳德勛	病理報告書	表單編號	SOP-1-3-4
制定者：吳迎晨		修訂版本	A
發行日期：113.1.1		頁碼	7

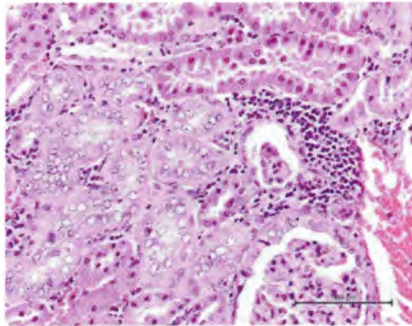


圖 31 400X

(六) 討論：

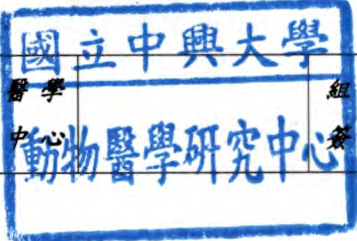


本次共檢驗 2 隻大鼠 (SD 品系)，雌雄鼠各 1 隻，16 週齡，檢查結果均無特異性病變。僅雄鼠腎臟間質出現局部、極微、單核炎症細胞浸潤及腎小管再生等非特異性病變，常見於大鼠自發性病變 (Frazier et al., 2012)。綜合以上檢查結果，2 隻受檢大鼠均未發現與傳染性病原感染有關之變化。

參考文獻：

Frazier KS, Seely JC, Hard GC, Betton G, Burnett R, Nakatsuji S, Nishikawa A, Durchfeld-Meyer B, and Bube A. 2012. Proliferative and nonproliferative lesions of the rat and mouse urinary system. *Toxicol Pathol.* 40: 14S-86S.

RITA and NACAD. 2003, Revised guides for organ sampling and trimming in rats and mice – Part 1. *Exp Toxic Pathol.* 55: 91–106

Shackelford C, Long G, Wolf J, Okerberg C, and Herbert, R. 2002. Qualitative and quantitative analysis of nonneoplastic lesions in toxicology studies. *Toxicol Pathol.* 30: 93-96.

		長 章  日期：2024/9/25	獸 醫 師 簽 章  日期：2024/9/25
---	--	---	---



審核者：陳德勳	病理報告書	表單編號	SOP-1-3-4
制定者：吳迎晨		修訂版本	A
發行日期：113.1.1		頁碼	8

表 2. 大鼠血液學及血液凝固變化

Table 2. Hematological and blood coagulation parameters in rats

Sex/Group	RBC ¹ (10 ⁶ /μL)	HGB (g/dL)	HCT (%)	MCV (fL)	MCH (pg)	MCHC (g/dL)	Platelets (10 ³ /μL)
Male	7.83	14.5	44.5	56.8	18.5	32.6	958
Female	7.55	14.3	44.3	58.7	18.9	32.3	975

Sex/Group	WBC (10 ³ /μL)	Differential leukocyte count(%)				
		Neutrophil	Lymphocyte	Monocyte	Eosinophil	Basophil
Male	13.2	8.5	89.4	0.6	1.4	0.1
Female	3.3	7.1	91.4	0	1.5	0

Sex/Group	Blood coagulation test		
	PT (sec)	APTT (sec)	FIB (mg/dL)
Male	10.5	16.6	197.7
Female	CLOT	CLOT	CLOT

¹ RBC, red blood cell; HGB, hemoglobin; HCT, hematocrit; MCV, mean corpuscular volume; MCH, mean corpuscular hemoglobin; MCHC, mean corpuscular hemoglobin concentration; WBC: white blood cell; PT, prothrombin time; APTT, activated partial thromboplastin time; FIB, fibrinogen.



審核者：陳德勳	病理報告書	表單編號	SOP-1-3-4
制定者：吳迎晨		修訂版本	A
發行日期：113.1.1		頁碼	9

表 3. 大鼠血清功能指數變化

Table 4. Serum biochemistry parameters in rats

Sex/Group	AST ¹ (U/L)	ALT (U/L)	ALP (U/L)	CK (U/L)	BUN (mg/dL)	Creatinine (mg/dL)
Male	88	52	168	446	21	0.3
Female	68	47	101	194	19	0.4

Sex/Group	Cholesterol (mg/dL)	Amylase (U/L)	Glucose (mg/dL)	GGT ¹ (U/L)	LDH (U/L)	TB (mg/dL)	UA (mg/dL)
Male	59	1946	250	1	851	<0.1	1.3
Female	67	1571	288	4	306	<0.1	1.5

Sex/Group	Globulin (g/dL)	Albumin (g/dL)	A/G	HDL-C (mg/dL)	TP (g/dL)	TG (mg/dL)
Male	2.1	3.6	1.71	20	5.7	78
Female	2.0	3.8	1.9	27	5.8	72

Sex/Group	Ca ²⁺ (mg/dL)	Cl ⁻ (mEq/dL)	K ⁺ (mEq/dL)	Mg ²⁺ (mg/L)	Na ⁺ (mEq/dL)	Phosphates (mg/dL)
Male	9.5	103	5.1	1.9	141	7.5
Female	9.9	101	5.2	2.4	142	6.6

¹ AST: aspartate aminotransferase; ALT: alanine aminotransferase; ALP: alkaline phosphatase; BUN: blood urea nitrogen; CK: creatine kinase.



審核者：陳德勛	病理報告書	表單編號	SOP-1-3-4
制定者：吳迎晨		修訂版本	A
發行日期：113.1.1		頁碼	10

表 4. 大鼠臟器重量變化

Table 4. Organ weight parameters in rats

Animal code	Brain (g)	Heart (g)	Thymus (g)	Liver (g)	Kidney (g)	Adrenal (g)	Spleen (g)	Testis /Ovary (g)
113M01M	2.229	1.461	0.394	19.453	3.840	0.054	0.874	3.601
113M11F	2.021	0.860	0.366	8.610	1.783	0.052	0.445	0.068

¹ Organ weight (g).



審核者：陳德勛	病理報告書	表單編號	SOP-1-3-4
制定者：吳迎晨		修訂版本	A
發行日期：113.1.1		頁碼	11

表 5.組織病理送檢樣品及編號

Table 5. Organs of SD rats were submitted for histopathological examination

Group	Sample code		Submitted samples
	Male	Female	
113M	01	11	Adrenal gland, Aorta, Brain (Fore, Middle, Cerebellum), Bone (Femur and Stern), Bone marrow, Epididymis, Esophagus, Eyes, Harderian gland, Heart, Small intestine (Duodenum, Jejunum, Ileum), Large intestine (Caecum, Colon, Rectum), Kidney, Liver, Lung, Lymph node (Cervical, Mesenteric), Mammary gland, Optic nerve, Ovary, Oviduct, Pancreas, Pituitary, Parathyroid gland, Prostate gland, Salivary gland, Sciatic nerve, Seminal vesicle (Mandibular, Sublingual lobe), Skeletal muscle, Skin, Spinal cord (Cervical, Lumbar, Thoracic), Spleen, Stomach, Testes, Thymus, Thyroid gland, Tongue, Trachea, Urinary bladder, Uterus, Vagina



審核者：陳德勳	病理報告書	表單編號	SOP-1-3-4
制定者：吳迎晨		修訂版本	A
發行日期：113.1.1		頁碼	12

表 6. 病理名詞及評估標準

Table 6. Pathological nomenclature and criteria

Observation fate:

Gross finding:

No abnormalities (NA)

Left (L); Right (R)

Bilateral (B)

Slight, +

Mild, ++

Moderate, +++

Severe, ++++

Histopathological nomenclatures:

No significant lesions (NSL)

Modification: Degeneration, Necrosis, ...

Distribution: Focal, Multifocal, Local Extensive and Diffuse

Degree: Minimal, Slight, Moderate, Moderate/Severe and Severe/High

Duration: Acute, Subchronic, and Chronic

Exudate: Serous, Fibrinous, and Purulent

¹Severity of lesions was graded according to the methods described by Shackelford et al. (2002) (*Toxicologic Pathology* 30: 93-96, 2002). Degree of lesions was graded from one to five depending on severity: 1 = minimal (< 1%); 2 = slight (1-25%); 3 = moderate (26-50%); 4 = moderate/severe (51-75%); 5 = severe/high (76-100%).

For estrus cycle of vagina:

Proestrus (P): Vaginal epithelium is thick (8-12 layers), cornified epithelium begins to develop, superficial layers show mucous change.

Estrus (E): The vaginal epithelium is formed by 6-10 layers, of which 3-5 superficial layers are cornified.

Metestrus (M): The cornified cell layers become detached and partly fill the vaginal lumen.

Diestrus (D): The epithelium is thin, but the number of cell layers increases again up to 10; there are numerous leukocytes.



審核者：陳德勳	病理報告書	表單編號	SOP-1-3-4
制定者：吳迎晨		修訂版本	A
發行日期：113.1.1		頁碼	13

表 7. 113 年度健康監測 SD 大鼠之組織病理綜合評估

Table 7. Summary of pathological incidence in SD rats for 113 health monitoring

Organ	Histopathological finding	Group	
		Male	Female
Adrenal gland		-	-
Aorta		N	N
Brain			
Middle		-	-
Cerebellum		-	-
Stem		-	-
Bone		-	-
Bone marrow		-	-
Epididymis		-	N
Cervix		N	-
Coagulating gland		-	N
Esophagus		-	-
Eyes		-	-
Harderian gland		-	-
Heart		-	-
Intestine, small			
Duodenum		-	-
Jejunum		-	-
Ileum		-	-
Intestine, large			
Caecum		-	-
Colon		-	-
Rectum		-	-
Kidney			
	Infiltration, mononuclear cell, focal, minimal ¹	1/1 ²	-
	Regeneration, tubular, multifocal, slight	1/1	-
Liver		-	-
Lung		-	-
Lymph node			
Cervical		-	-
Mesenteric		N	-
Mammary gland		N	-
Optic nerve		N	N
Ovary		N	-
Oviduct		N	-
Pancreas		-	-
Pituitary		N	N
Parathyroid gland		N	N



審核者：陳德勳	病理報告書	表單編號	SOP-1-3-4
制定者：吳迎晨		修訂版本	A
發行日期：113.1.1		頁碼	14

Organ	Histopathological finding	Group	
		Male	Female
Prostate gland			N
Salivary gland			
Mandibular lobe		-	-
Sublingual lobe		-	-
Sciatic nerve		-	-
Seminal vesicle		-	N
Skeletal muscle		-	-
Skin		-	-
Spinal cord			
Cervical		N	N
Lumbar		-	N
Thoracic		-	-
Spleen		-	-
Stomach		-	-
Testes		-	N
Thymus		-	N
Thyroid gland		N	N
Tongue		-	-
Trachea		-	-
Urinary bladder		-	-
Uterus		N	-
Vagina		N	-

- No effect.

¹ Degree of lesions was graded from one to five depending on severity: 1 = minimal (< 1%); 2 = slight (1-25%); 3 = moderate (26-50%); 4 = moderate/severe (51-75%); 5 = severe/high (76-100%).

² Incidence: Affected rats/ Total examined rats (n = 1).



審核者：陳德勳	病理報告書	表單編號	SOP-1-3-4
制定者：吳迎晨		修訂版本	A
發行日期：113.1.1		頁碼	15

附錄 1. SD 個別雌雄鼠之組織病理變化

Appendix 1. Pathology – individual micro findings of male and female SD rats

Organ	Histopathological finding	Animal code							
		Male				Female			
		10	11	12	13	14	15	16	17
Adrenal gland		-	/	/	/	-	/	/	/
Aorta		-	/	/	/	-	/	/	/
Brain		-	/	/	/	-	/	/	/
Middle		-	/	/	/	-	/	/	/
Cerebellum		-	/	/	/	-	/	/	/
Stem		-	/	/	/	-	/	/	/
Bone		-	/	/	/	-	/	/	/
Bone marrow		-	/	/	/	-	/	/	/
Epididymis		-	/	/	/	N	/	/	/
Cervix		N	/	/	/	N	/	/	/
Coagulative gland		-	/	/	/	-	/	/	/
Esophagus		-	/	/	/	-	/	/	/
Eyes		-	/	/	/	-	/	/	/
Harderian gland		-	/	/	/	-	/	/	/
Heart		-	/	/	/	-	/	/	/
Intestine, small		-	/	/	/	-	/	/	/
Duodenum		-	/	/	/	-	/	/	/
Jejunum		-	/	/	/	-	/	/	/
Ileum		-	/	/	/	-	/	/	/
Intestine, large		-	/	/	/	-	/	/	/
Caecum		-	/	/	/	-	/	/	/
Colon		-	/	/	/	-	/	/	/
Rectum		-	/	/	/	-	/	/	/
Kidney		-	/	/	/	-	/	/	/
	Infiltration, mononuclear cell, focal	1	/	/	/	-	/	/	/
	Regeneration, tubular, multifocal	2	/	/	/	-	/	/	/
Liver		-	/	/	/	-	/	/	/
Lung		-	/	/	/	-	/	/	/
Lymph node		-	/	/	/	-	/	/	/
Cervical		-	/	/	/	-	/	/	/
Mesenteric		-	/	/	/	-	/	/	/
Mammary gland		-	/	/	/	-	/	/	/
Optic nerve		-	/	/	/	-	/	/	/
Ovary		N	/	/	/	-	/	/	/
Oviduct		N	/	/	/	-	/	/	/
Pancreas		-	/	/	/	-	/	/	/
Pituitary		-	/	/	/	-	/	/	/
Parathyroid gland		-	/	/	/	N	/	/	/
Prostate gland		-	/	/	/	N	/	/	/
Salivary gland		-	/	/	/	-	/	/	/



審核者：陳德勛	病理報告書	表單編號	SOP-1-3-4
制定者：吳迎晨		修訂版本	A
發行日期：113.1.1		頁碼	16

Organ	Histopathological finding	Animal code													
		Male				Female									
		10	11	12	13	14	15	16	17						
Mandibular lobe		-	/	/	/	/	/	/	-	/	/	/	/	/	/
Parotid lobe		-	/	/	/	/	/	/	-	/	/	/	/	/	/
Sublingual lobe		-	/	/	/	/	/	/	-	/	/	/	/	/	/
Sciatic nerve		-	/	/	/	/	/	/	-	/	/	/	/	/	/
Seminal vesicle		-	/	/	/	/	/	/	N	/	/	/	/	/	/
Skeletal muscle		-	/	/	/	/	/	/	-	/	/	/	/	/	/
Skin		-	/	/	/	/	/	/	-	/	/	/	/	/	/
Spinal cord		-	/	/	/	/	/	/	-	/	/	/	/	/	/
Cervical		-	/	/	/	/	/	/	-	/	/	/	/	/	/
Lumbar		-	/	/	/	/	/	/	-	/	/	/	/	/	/
Thoracic		-	/	/	/	/	/	/	-	/	/	/	/	/	/
Spleen		-	/	/	/	/	/	/	-	/	/	/	/	/	/
Stomach		-	/	/	/	/	/	/	-	/	/	/	/	/	/
Testes		-	/	/	/	/	/	/	N	/	/	/	/	/	/
Thymus		-	/	/	/	/	/	/	-	/	/	/	/	/	/
Thyroid gland		-	/	/	/	/	/	/	-	/	/	/	/	/	/
Tongue		-	/	/	/	/	/	/	-	/	/	/	/	/	/
Trachea		-	/	/	/	/	/	/	-	/	/	/	/	/	/
Urinary bladder		-	/	/	/	/	/	/	-	/	/	/	/	/	/
Uterus		N	/	/	/	/	/	/	-	/	/	/	/	/	/
Vagina		N	/	/	/	/	/	/	-	/	/	/	/	/	/
	Estrus cycle		/	/	/	/	/	/	D	/	/	/	/	/	/

-: No significant lesions. N: no tissue available.

¹: Degree of lesions was graded from one to five depending on severity: 1 = minimal (< 1%); 2 = slight (1-25%); 3 = moderate (26-50%); 4 = moderate/severe (51-75%); 5 = severe/high (76-100%).

For estrus cycle of vagina:

Proestrus (P): Vaginal epithelium is thick (8-12 layers), cornified epithelium begins to develop, superficial layers show mucous change.

Estrus (E): The vaginal epithelium is formed by 6-10 layers, of which 3-5 superficial layers are cornified.

Metestrus (M): The cornified cell layers become detached and partly fill the vaginal lumen.

Diestrus (D): The epithelium is thin, but the number of cell layers increases again up to 10; there are numerous leukocytes.



審核者：陳德勛	病理報告書	表單編號	SOP-1-3-4
制定者：吳迎晨		修訂版本	A
發行日期：113.1.1		頁碼	17

附錄 2. 病原監測-PCR (報告編號 113-10445)

Appendix 2. Results of pathogen detection in PCR method



微生物檢測報告

報告編號 (Report number) : 113-10445

申請資料 (Applicants Information)

申請人 (Applicant) : 陳光瑜 先生/女士
 單位 (Organization) : 國立中興大學 動物醫學研究中心
 電話 (Phone) : (04) 22840526
 地址 (Address) : 402 台中市南區興大路 145 號 動物醫學研究中心

檢體資訊 (Specimen Information)

動物種類 (Species, strain)	Rat, SD
送檢樣品 (Specimen)	血清、糞便
檢體數量 (Quantity)	2
收檢日期 (Receiving Date)	2024/7/30
報告發行日期 (Report Issue Date)	2024/8/12

本報告含 ELISA 與 PCR 檢測結果。

- 本報告僅對檢送樣品有效且不作任何公證憑據。
This report is intended for the samples tested, but not for notarization.
- 報告需本實驗室人員簽名或蓋章始有效。
The report is not valid unless signed or stamped by qualified technicians at NLAC Diagnostic Laboratory of Laboratory Animals.
- 本報告不可摘錄，部分複製無效。
Reproduced report of analysis in partial is rendered invalid.
- 若報告呈現非預期結果，建議您採取任何措施前請先致電洽詢：02-87537083，可經其他檢測方式以獲得更準確判斷。
If this report contains any unexpected results, please call 02-87537083 before taking any action. Additional or alternative testing may be essential to reaching an accurate diagnosis.
- 報告首頁出具TAF認證標誌時，檢測結果具*代表認證項目；無認證標誌時*則無涵義。
Asterisk** is only applicable alone with TAF accreditation symbol on the front page to mark accreditation items. Otherwise it's not applicable.

實驗動物診斷實驗室地址：台北市南港區研究院路一段130巷111號



審核者：陳德勳	病理報告書	表單編號	SOP-1-3-4
制定者：吳迎晨		修訂版本	A
發行日期：113.1.1		頁碼	18

附錄 3.病原監測-ELISA (報告編號 113-10445)

Appendix 3. Results of pathogen detection in ELISA test



微生物檢測報告

ELISA*檢測結果

檢體編號	113M01,113M11	
檢測項目	結果 ²	備註 ³
<i>Clostridium piliforme</i>	0*/2	(+/-):113M11
Hantaan virus	0/2	
Kilham rat virus (KRV)	0/2	
<i>Mycoplasma pulmonis</i>	0/2	
Pneumonia virus of mice (PVM)	0/2	
Rat parvovirus (RPV)	0/2	
Rat Theilovirus (RTV)	0/2	
Reovirus 3 (Reo 3)	0/2	
Sendai virus	0/2	
Sialodacryoadenitis virus (SDAV)	0/2	
Toolan's H-1 virus (H-1)	0/2	

檢測人員：顏竹君

報告簽署人：李亞恬

執行日期：Aug. 8, 2024

簽署日期：Aug. 8, 2024

檢測說明：

1. 檢測方法：ELISA-II，需進行複驗時使用ELISA-I，檢體皆為血清。
2. 結果：陽性檢體數/檢測檢體數。
3. (+)：陽性；(+/-)：結果介於陽性與陰性之臨界值；TC：結果呈非特异性反應，皆標記於備註欄。



審核者：陳德勛	病理報告書	表單編號	SOP-1-3-4
制定者：吳迎晨		修訂版本	A
發行日期：113.1.1		頁碼	19

附錄 4 病原監測-PCR (報告編號 113-10445)

Appendix 4. Results of pathogen detection by PCR method



微生物檢測報告

PCR 檢測結果

檢體編號 113M01,113M11			
檢測項目	檢體	結果 ²	備註 ³
<i>Clostridium piliforme</i>	Feces	0/2	
<i>Entamoeba</i> spp.	Feces	0/2	
<i>Helicobacter</i> spp.	Feces	0/2	
Pinworm - <i>Aspicularis tetraptera</i>	Feces	0/2	
Pinworm - <i>Syphacia</i> spp.	Feces	0/2	

檢測人員：李亞恬

報告簽署人：李亞恬

執行日期：Aug. 12, 2024

簽署日期：Aug. 12, 2024

檢測說明：

1. 檢測方法：PCR。
2. 結果：病原核酸陽性之檢體數/總檢體數。陰性結果表示未檢測出此病原之核酸物質。
3. 非陰性檢體編號標記於備註欄。